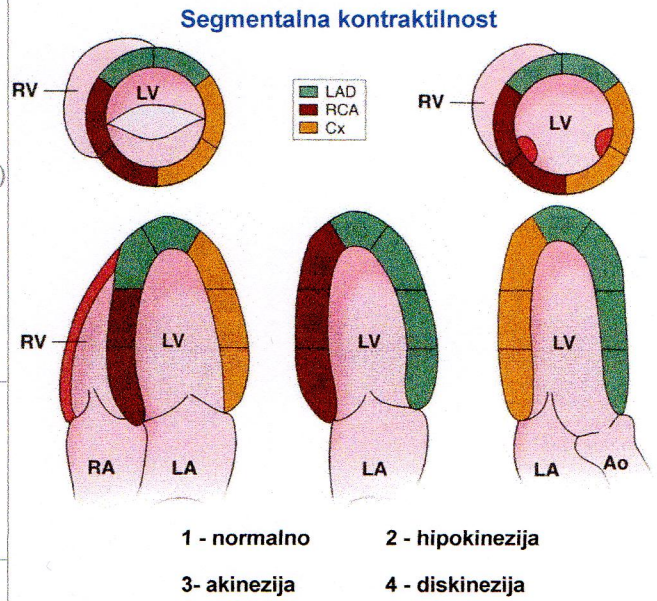


**EHOKARDIOGRAFSKI NALAZ****Albert Lothar Wiese; 18.11.1945; A.Butorac 1, Poreč****BSA 1,833**

Lijeva klijetka				Dimenzije i sistolička funkcija				Segmentalna kontraktilnost						
LVIDd	mm (<60)	indeks	mm/m <sup>2</sup> (<32)	vol (ml)										
LVIDs	mm (<40)	indeks	mm/m <sup>2</sup> (<21)	vol (ml)										
IVS	mm (M < 12; Ž < 11)	EF	%											
PW	mm (<11)													
Global longitudinal strain (GLS)	%			(>20%)										
dP/dT	mmHg/s (> 1000)	Stroke vol (ml)												
Dijastolička funkcija														
E/A	DT	ms	IVRT	ms	PVs/PVd									
PVa	m/s		E/E'		(E'm+l/2)									
Myocardial performance index (Tei)														



Aorta													
Anulus	mm (< 31)	Sinus	mm (<45)	AA	mm (< 36)	Sistolička sep. zalist.	Vmax	m/s	PG	mmHg			
SVI	ml/m <sup>2</sup>	MG	mmHg	AVA	mm <sup>2</sup>	Index	mm <sup>2</sup>	AR	vc	mm	jet/LVOT	LVOT PG	mmHg

Mitralna valvula												
MG	mmHg	MVA	cm <sup>2</sup>	Index	cm <sup>2</sup> /m <sup>2</sup>	MR	vc	mm	EROA	cm <sup>2</sup>	MAPSE	mm (>10)

Lijevi atrij					
LA	mm (27-40)	Vol	ml	LAVI	ml/m <sup>2</sup> (16-28)

Desni atrij		Donja šuplja vena		
RA	mm (<49x46)	VCI d	mm	Kolaps VCI

Desna klijetka i pulmonalna valvula				
RVDd	mm (22-44)	RV S vel	0, m/s	
TR	PAPs	mmHg	PAPm	mmHg
PV - acT	ms	TAPSE	mm (>15)	

**Komentar i zaključak:**

Bolesnik ponovo dolazi na UZ srca.

Pri današnjem pokušaju pregleda manja količina pleuralnog izljeva nego prošli put (10 cm iz apikalne projekcije). Srce je pomaknuto dolje i straga. Nije moguća adekvatna analiza (dojam umjereno reducirane sistoličke funkcije).